

人型結核菌体抽出多糖体成分 (S. S. M.: 丸山ワクチン) の抗癌作用に関する研究

癌間質コラーゲン増殖による癌細胞
「封じ込め」について

川崎医科大学 実験病理

木 本 哲 夫

(昭和59年7月30日受付)

Collagen and Stromal Proliferation as Preventive Mechanisms against Cancer Invasion by Polysaccharides from Human Tubercle Bacillus (SSM)

Tetsuo Kimoto

Department of Pathology, Kawasaki Medical School

(Accepted on July 30, 1984)

今日、癌免疫療法の主役を演ずる細胞は、リンパ球、N-K細胞、マクロファージと考えられているが、皮膚、臓器移植、試験管内での知見と異なって、生体内に一緩発生し、無限に増殖を続け、かつ、抗原性の弱い癌細胞の抑制には、癌増殖に対応する体内既存の免疫担当細胞に期待しても不可能に近い。これに反して、生体内にあまねく分布する間質細胞、間葉細胞に由来する結合織の増殖、コラーゲンの合成、増殖は癌増殖を抑制する最も重要な生体防御機序である。人型結核菌体抽出多糖体(丸山ワクチン)の作用は化学療法のような直接的癌殺傷作用はないが癌間質(血管、筋、神経、軟骨等の線維成分)のコラーゲン増殖を促進するもので、免疫T-細胞、マクロファージ、脾細胞はこのコラーゲン増殖をさらに二次的に増強した。すなわち、丸山ワクチンの抗癌作用は乳癌を主体とする臨床治験で治癒困難である癌性潰瘍の治癒、癌破壊局所の修復、ひいてはコラーゲン増殖による癌封じ込め、癌癒痕化を招来する重要な抗癌機序である。したがって、丸山ワクチンの効果を期待するには、癌が小さければ小さいほど効果的で、早期より使用し、長期間使用するほど効果的であった。この臨床的事実を実証すべく、更にT-細胞欠除のヌードマウスへの人癌(胃癌、肺癌)のxenograftsを作製して、丸山ワクチンをモデルとして癌浸潤への防御機序としての癌間質、基質の結合織およびコラーゲン増殖が如何に重要であるかを明らかにすることができた。

The antitumor activity of SSM consists of activation and intensification of collagen proliferation against carcinoma. Experiments in vitro and in vivo (xeno-

grafts) indicated that SSM did not directly damage cancer cells, but that it did accelerate the proliferation of collagen fibers of the stroma. These collagen fibers enclosed the cancer cells and prevented cancer cell proliferation. It was also made clear that the proliferation of collagen fibers was remarkably accelerated by SSM under a certain immune condition. Therefore, it appears that one of the basic activities of SSM is to stimulate the proliferation of collagen fibers in stroma invaded by cancer cells. The small blood vessels, blood capillaries, muscle fibers, and nerve fibers are in part composed of collagen. Furthermore, the biosynthesis of collagen seems to be accelerated by carcinomatous infiltration, and this process may also take place in the fibroblasts, endothelial cells, and the amorphous matrix of normal tissue or cancer cells themselves.

Key Words ① SSM ② Human cancer xenograft ③ Collagen proliferation

はじめに

人型結核菌青山株を純粋培養して、蒸溜水浮遊液を作り、これを加熱し菌体成分を抽出し、種々の過程で除蛋白等を経て得られた多糖体成分(アラビノ、マンナンを基準として定量)を主体とする抽出液¹⁾はいわゆる丸山ワクチン(S. S. M. Special Substance,¹⁾ Maruyama)^{2)~4)35)}と呼ばれ日本医大、丸山千里教授によって1944年以来、抗結核剤として多数の難治皮膚結核に著効を奏した。その後、丸山は世界ではじめて抗腫瘍剤³⁾として使用したが、作用機序の解明に未解決の点が多いことから、その発想は当時の学者のうけいれるところとならなかった。しかし、その後、フランスのパスツール研究所の Mathē ら⁵⁾⁶⁾が BCG で一例の子供の急性リンパ性白血病患者治癒例を報告し、BCG の癌治療が世の注目をひくようになったのが1960年代の終わりからである。その後 Bluming ら⁷⁾もメラノーマに著効を奏したことを報告した。わが国では山村^{8)~10)}も BCG-CWS (牛型結核菌の細胞壁基本成分)で悪性黒色腫および癌性胸膜炎の治験例を報告した。ここではじめて、かつては一顧だにされなかった癌の非特異的免疫療法をはじめ、創意の丸山ワクチンはあらたな脚光を帯びはじめた。その後、丸山ワクチンは動物実験での成功をみないまま、周知のように苦難の道を歩むことになるが、現在まで

日本においては癌治験薬として17万の癌患者に厚生省治験薬として使用研究され、しばしば、末期の癌患者の延命効果、癌の痛みの解消、および治験例が多数報告されている^{11)~18)}。

S. S. M. の作用機序としては現在まで、リンパ球を刺激してインターフェロン産生を促進させること¹⁹⁾、癌患者の衰弱したリンパ球活性を正常に回復させること²⁰⁾、N. K 細胞の活性化²¹⁾、リンパ球活性化²⁵⁾、ラット肝癌の一部のものは肺転移腫瘍が消失し²²⁾、延命効果が著しいことが報告されている。他方、病理学的には藤田、吉井、水谷ら²³⁾²⁴⁾は丸山ワクチンの抗癌効果に結合織増殖の著明なことを示唆している。しかし、これらの諸説も抗癌作用の解明にはなお未解決の点が残されたままであるといつてよい。

著者^{26)~29)}は過去数年におよぶ培養細胞を使用して人癌細胞の殺細胞機序を検索し、リンパ球が特異的(免疫学的)または非特異的(コンカナバリンAを使用)に標的細胞の腫瘍細胞の細胞膜に接着した場合、最も強いリンホトキシン作用を発現して、殺細胞作用が起こることに着目し、報告してきた。たまたま、このような in vitro でのリンパ球と癌細胞との相互関係を研究中、子宮癌の肝転移例の剖検で、肝における癌転移巣の興味ある病理所見に遭遇した。結合織でとりかまされた癌巣の所見で、リンパ球様細胞が癌細胞に付着し、この癌

細胞巣では癌細胞が融解消失を来しつつある所見に遭遇した²⁹⁾. 乳癌, 胃癌の髄様癌等で著明なリンパ球の癌巣への集積がみられるとき癌進展は強く抑制されることも病理学者のしばしば遭遇するところである. 次に会った症例は乳癌末期患者(43歳)で, 1年間 S.S.M. 単独投与で乳房の癌性潰瘍(写真1)が4ヵ月で治癒し, 1年間で癒痕化を来し(写真2), 今日, 5年以上経過しているが, 癌と共存して仕事に従事している. この患者が岡山労災病院を訪れた時は癌はかなり進行し, 皮膚転移もみられ乳癌末期のものであった. 直ちに卵巣摘出を行っ

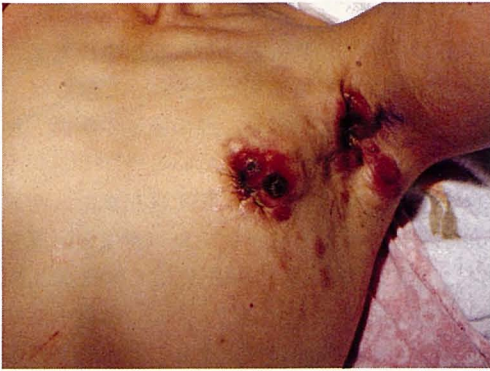

Fig. 1. Clinical Case II. 43 years old with left breast cancer. Many metastatic foci and cancerous ulceration can be observed in the skin before SSM treatment.

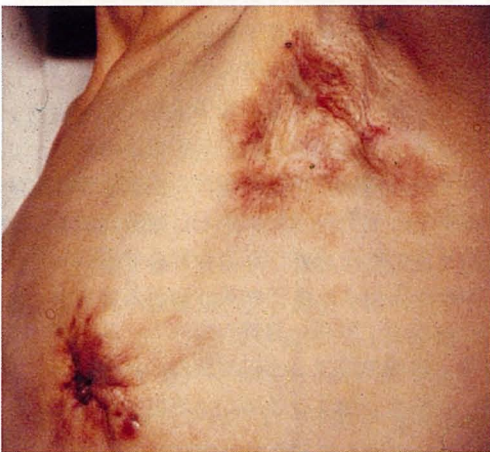

Fig. 2. Clinical Case II. Cancerous ulceration healed after 1 year of SSM treatment alone.

たが, 既に両卵巣への癌転移(**Fig. 3**)と, 骨盤腔転移浸潤(**Fig. 4**)のため制癌剤投与はもとより, 手術の適応を越え, 手術は不可能であったので, S.S.M. 単独投与にふみきった. 幸いにも, 1年後に復職し, 現在も写真2のように癌と共存し, 仕事に従事しながら5年以上を経過した.

第3例は同じく若い主婦の乳癌患者(27歳)で手術時, リンパ節転移, 皮膚転移を認めたが, 術後 S.S.M. 単独投与で皮下における癌転移の縮小を来し, 2年後現れた左右の癌性胸水も1年3ヵ月以上の再発もなく元気に通院中である(4年後腰椎への癌転移のため死亡, 剖検後述). これらのいずれの患者も終始元気で,

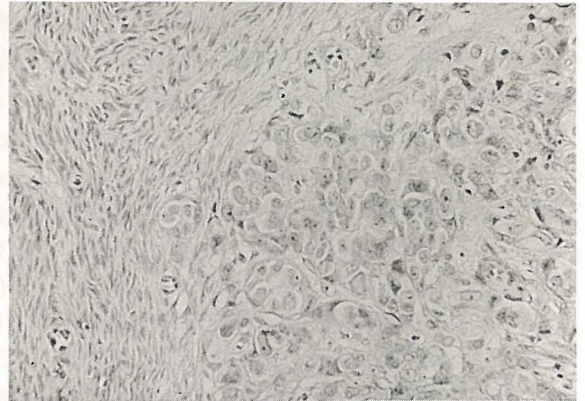


Fig. 3. Clinical Case II. Metastatic adenocarcinoma of the breast cancer in the ovary before SSM treatment (five years ago). H. E. 20×10

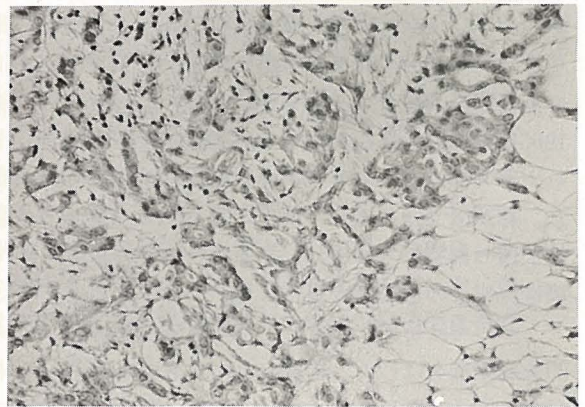


Fig. 4. Clinical Case II. Metastatic and infiltrating cancer in the pelvic cavity before SSM treatment (five years ago). H. E. 20×10

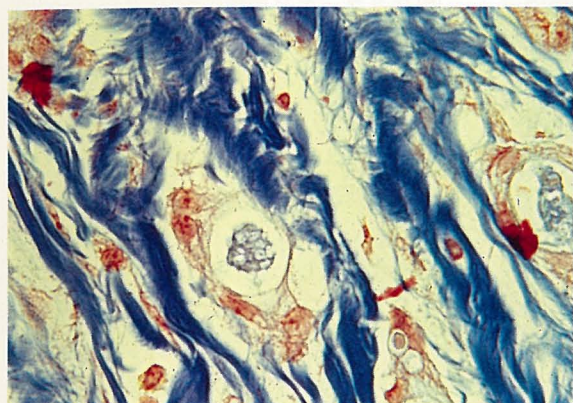


Fig. 5. Clinical Case II. Cancer cells surrounded by remarkable proliferation of collagen after 4 months of SSM treatment. Mallory stain. 20×10

喜んで生検組織を提供してくれたことは印象に深く、研究の励ましとなった。この病理組織検査で、著者が症例第1例の肝の所見で予期していたリンパ球の姿は全く見られず、癌間質成分(基質)の著明な増殖に気づき、浸潤している個々の癌細胞へは間質からのコラーゲン増殖による癌巣の圍繞と圧迫萎縮、消失(**Fig. 5**)がみられ、いずれの治験例でも癌間質の増殖を促進していることに気づいた。この所見に遭遇して以来、丸山ワクチンの抗癌機序の解明に着手した。まず、S. S. M. の作用機転を解明するため、組織培養法を中心に、ヌードマウス移植実験を行い、S. S. M. の抗癌作用に関して、新しい知見を得ることができたので報告し、諸賢の御批判をいただければ幸いである。

材 料 と 方 法

臨床治験 第I例：

47歳、子宮癌術後、2年で死亡した肝への癌転移巣所見であるが、術後、化学療法を受けていたが効果なく、死前数カ月 S. S. M. 注射を続けた。化学療法剤の効果としての癌細胞の変性、壊死等の所見はなく、肝では拇指頭大の多数の転移巣が認められたが、癌細胞はいずれも間質の結合織に取りかこまれていた。しかし転移巣の一部では、リンパ球様細胞の浸潤が著明で癌細胞に接着し、この転移巣での癌細胞は融

解消失しつつあった。この所見が著者の S. S. M. 研究の動機となった²⁹⁾。

臨床治験 第II例：

43歳(初診時)、女性、左側乳癌(腺癌)、初診時、乳癌は外観上、皮膚および腋窩リンパ節転移を認め、乳房部皮膚に癌浸潤による潰瘍形成のため手の挙上は不可能であった(**Fig. 1**)。手術不能で、まず左側の卵巣摘出を行ったが、卵巣は左右とも癌転移をみとめ(**Fig. 3**)骨盤腔にも既に癌の浸潤(**Fig. 4**)を発見したので、以後 S. S. M. 単独投与を行った[S. S. M.-A (2 μ g/ml) B (0.2 μ g 多糖体/ml) 各1筒1日おき、皮下注射]。4カ月後、皮膚浸潤巣と潰瘍は縮

小を来し、生検を行ったが、当時皮膚の癌潰瘍は快方に向い、手の挙上ができるようになった(写真2)。S. S. M. 投与4カ月の組織所見は**Fig. 5**のように間質、特にコラーゲンの増殖著明で、腺管構造部の基底膜、小血管からの好銀線維、筋線維成分の膠原線維の増殖が著明で、個々の癌細胞または癌巣をとりまき、多くの癌細胞は萎縮し、変性におちいていた。そのため、癌の増大は抑制され癌病巣の縮小がみられた。さらに血管由来のコラーゲンは脂肪織中へ浸潤している癌細胞を追うように纏絡し、一部では癌細胞はコラーゲンにより蜘蛛の巣のごとく取りかこまれていた。これらの癌巣にはリンパ球浸潤は全く見られなかった。現在、患者は、5年を経過しているが腰椎への癌転移をもちながら日雇いに従事している。

臨床治験 第III例：

27歳(初診時)、女性、左側乳癌(腺癌)、3年3カ月前、左側腫瘤のため、生検を行い、腺癌の診断でマイトマイシン4mg1回のみ投与、入院、乳癌摘出術を行い、コバルト照射5000R1回、続いて10カ月ハロテストイン3錠投与を続けた。術後1年で、左鎖骨上窩リンパ節転移をみとめたので、両側の卵巣摘出術を施行し、左鎖骨上窩にコバルト照射4000R1回を行い、以後2年以上 S. S. M. 単独投与を行っている

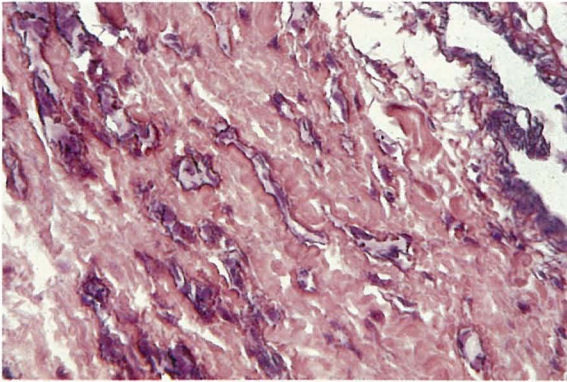


Fig. 6. Clinical Case III. 30 years old. Atrophic and disappearing cancer cells in the skin due to proliferation of stromal collagen fibers were observed after 2 years of SSM treatment. PAP stain. 10×10

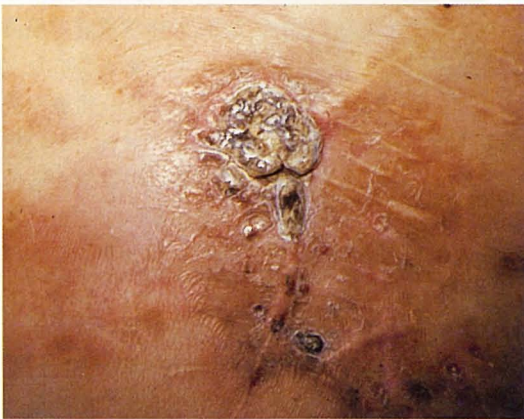

Fig. 7. Clinical Case III. 30 years old. Left breast cancer (adenocarcinoma). A mastectomy had been carried out when metastasis of the axillary lymphnode occurred 3 years earlier. Treatment was performed employing SSM-A and SSM-B. After the operation, the cancer continued to infiltrate diffusely into the skin and the other lymph nodes. About 4 years after the operation, the cutaneous lesions of metastatic cancer formed cicatrices.

が、その後左胸壁部に硬結を認知し生検を行った。Fig. 6のように、間質よりのコラーゲン増殖のため、癌細胞は圧迫包囲され、空胞化、萎縮におちいり、消失しつつあるところもみられた。しかし、反対側リンパ節腫大に気づき、摘出し、生検の結果、癌転移がみられたが、著

明なコラーゲン増殖により癌細胞は閉じ込められていた。他方、癌の増殖と浸潤はなお著明であった。肝の機能をはじめ本人の状態は極めてよく、肺、肝への転移もなく、家事に従事している。その後乳癌の皮膚転移巣は S. S. M. 皮下注射を続行していたところ Fig. 7 のように膠様化を来し、いわゆる「かさぶた」化を起こした。その後この「かさぶた」は脱落し、新生皮膚が出現した (Fig. 8)。その他周囲の小転移巣も脱落した。この所見はヌードマウスの肺癌移植時に見られた膠様化の現象と全く同じであった (Fig. 14)。以上の人体材料から S. S. M. の作用は間質成分の増殖、特にコラーゲンの増殖を促進していることに気づき、これを実証するために次の実験を行った。

実験研究

組織培養

S. S. M. は培養細胞では S. S. M.-A ($2 \mu\text{g}$ 多糖体/ml) を用いた。

標的細胞としてはヒト胃癌細胞³⁰⁾ (HGC: 未分化癌)、ヒト肺癌細胞 (HLC: 腺癌)³¹⁾ の培養株を用い、10% S. S. M.-A 添加培養液 (MEM + 10% FCS) で培養し、effector cell のリンパ球としては胎児の胸腺リンパ球を始め、バーキットリンパ球様細胞 (Raji, EB-4)、急性リンパ性白血病細胞 (T-cell: Molt-4)³²⁾ 等の所謂 lymphoblastoid cells を用いた。Target cell 1: Effector cells 10 で Leighton tubes 内で1週間観察し、S. S. M. による cytotoxic effect の検索を行った。対照実験では S. S. M. の代わりに 10% PBS を添加した。

ヒト胃癌細胞 (HGC)、肺癌細胞 (HLC) のヌードマウス移植癌 (xenograft) に対する S. S. M. の抗癌実験:

ヌードマウス (Balb/c-nu/nu) 生後約 1.5 月の雌雄マウスを使用し、次の実験群に分け

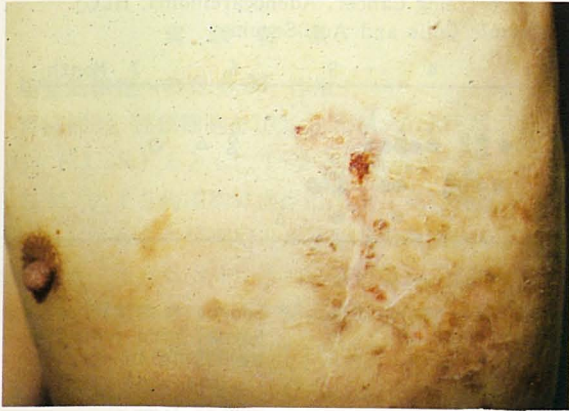

Fig. 8. Clinical Case III. 30 years old. The cancerous cicatrices were shed and replaced by newly regenerated skin.

る免疫学的な研究を追加した。すなわち, S.S.M.のみ皮下注射の他に Table 2 のように, S. S. M. 注射とともに, ヌードマウスと同種の正常マウス (Balb/c thymic mouse) に感作細胞として肺癌細胞 (HLC) を2回 (1回: 3×10^7 細胞) 感作し, 1ヵ月後ブースター注射1週間後の胸腺細胞および脾細胞を分離し, 凍結保存し (-90°C), S. S. M. と同時注射した。この免疫学的な実験は S. S. M.-A 効果の顕著でなかった肺癌細胞移植の xenograft の実験群に用いた。

た。

I) 人癌移植後 (約2週間後) 米粒大の腫瘍の生着と増大を確認して, 隔日 S. S. M.-A (0.5 ml) 皮下注射。

II) 癌細胞移植と同時に S. S. M.-A の注射を開始し, 隔日に (0.5 ml) 皮下注射する群。

III) 癌細胞移植後, 無処理または PBS 0.5 ml 皮下注射群 (対照実験)

癌細胞の生着, 増大後の第 I 実験群はさらに下記のごとき実験群に分類し, 免疫胸腺細胞, 脾細胞の添加によ

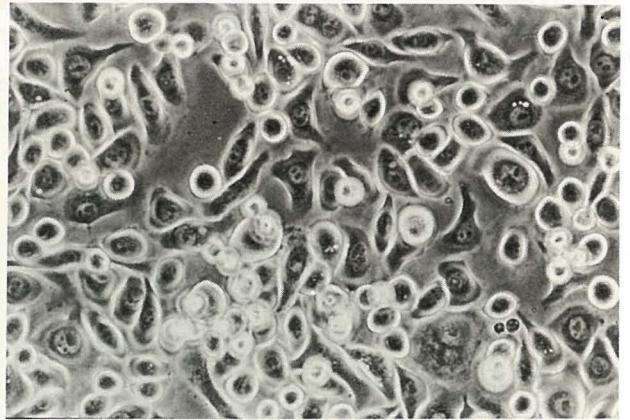

Fig. 9. HGC cell line (human gastric cancer cell: undifferentiated cancer). 20×10

Table 1. Effects on Tumor Bearing Nude Mice (Undifferentiated Gastric Cancer, HGC) of SSM Treatment

		0	1	2	3	4	5	6	7	Month	
SSM Treatment	HGC (3×10^6) + SSM		△	△△△	●△	△	△△	△	○	○○	○○
	HGC (6×10^6) + SSM			●	●●	●●△△△△	△△△△△	△△△△	△△△△	△△△△	△△△△
Non-treatment CT (control)	HGC (3×10^6)	●	●	●●	●●						
	HGC (6×10^6)	●	●●	●●							
	HGC (6×10^6) + PBS	●	●●●●	●●●●							

○: Disappeared and Healed Tumor (Scar)
 △: Healing Tumor with Ulceration
 ●: Tumor Without Healing Sign

実験結果

培養癌細胞への S. S. M. 作用：

胃癌細胞, 肺癌細胞を10% S. S. M.-A (MEM, 10% F. C. S.) とともに1~2週間培養したが, S. S. M. による癌細胞障害作用は全く見られなかった。これらの癌細胞とヒト胎児胸腺細胞を混合培養すると S. S. M. 添加培養の場合, 胸腺のリンパ球細胞のほとんどが癌細胞表面に接着した。この時, 癌細胞障害は軽度に見られるが, S. S. M. 無添加で胸腺細胞のみを添加した対照群との細胞傷害に顕著な差異は見られなかった。

ヌードマウスへのヒト癌細胞の移植実験群 (xenograft)：

胃癌細胞 (HGC) (Fig. 9) 移植実験群：

癌細胞の着床は 10^7 以上の細胞数を皮下移植する場合100%に近い着床をみた。おそくとも, 2週間後には米粒大の腫瘍が生着し, 以後, エンドウ大, 拇指頭大の固型腫瘍を皮下に形成した (Fig. 11)。移植癌の組織像は未分化癌で腺管状構造に乏しい。胃癌の場合, S. S. M. 投与のみで一部では腫瘍の消失, 腫瘍の縮小がみられた。特に, 3×10^6 移植群では腫瘍の縮小と瘢痕化が見られた (Fig. 12)。 6×10^6 , 1×10^7 の場合も, 後述の肺癌 (HLC) に比べて腫瘍の縮小は著明であった。なお, 担癌マウスの延命効果も著しかった。表1に示すように, HGC



Fig. 11. Xenograft of HGC (10^7 cells) transplantation in a nude mouse (♂). 81 days. Control.

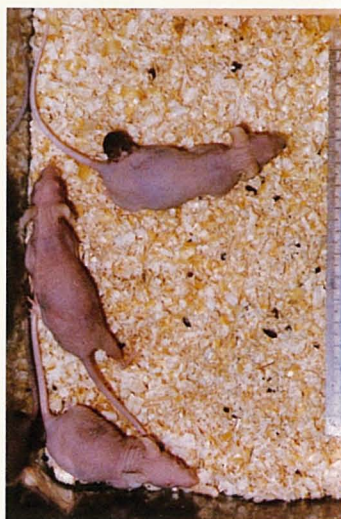

Fig. 12. Xenograft of HGC (6×10^6 cells) in an athymic nude mouse (♀). The tumor shows collagenesis and cicatrization 140 days after transplantation and the treatment with SSM-A.

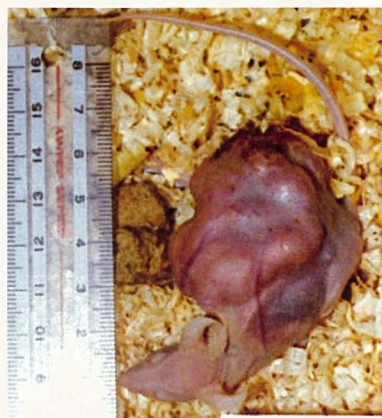

Fig. 13. Xenograft of HLC (6×10^6 cells) in a nude mouse (♂). The xenograft is of hen's egg size 150 days after transplantation without SSM-A treatment (control mouse).

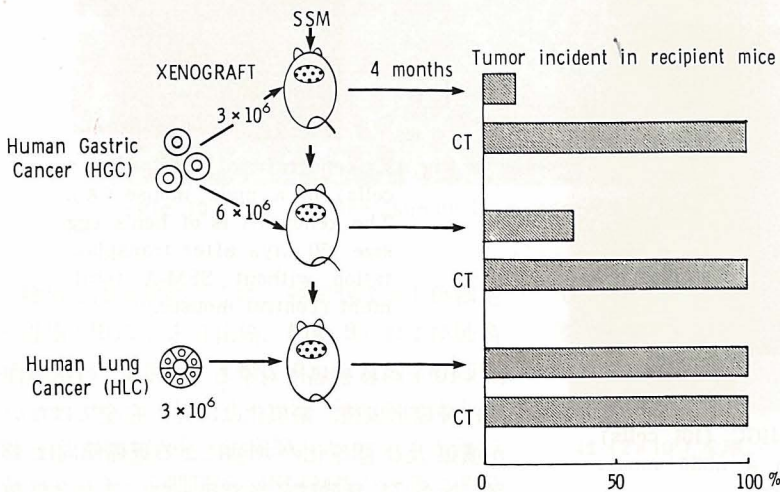
(3×10^6) の移植癌に対する S. S. M. の抗癌作用は腫瘍形成後, 瘢痕化は50%, 完全ではないが潰瘍及び膠原化の増強による退縮傾向は43%, S. S. M 無効は7%であった。また2倍数



Fig. 14. Xenograft of HLC (6×10^6 cells) in a nude mouse (♀). The xenograft shows remarkable collagenesis and cicatrization 150 days after transplantation and treatment with SSM-A (resembling the human breast cancer in Fig. 7.).

の 6×10^6 移植癌に対する S. S. M. 効果は癒痕化が 8%, 治癒傾向が 65%, 無効が 27% であり, 移植細胞数の多い程治癒傾向も低下した. それに反して S. S. M. 注射しないか, PBS 注射群では 3×10^6 移植で 100%, 6×10^6 移植で 100% 無効であった. また HGC 移植時, 同時に S. S. M. 注射開始したものでは HGC (3×10^6) で 86%, HGC (6×10^6) で 65% が腫瘍の生着が見られなかった (Table 3.).

Table 3. Tumor Cell Transplantability to Nude Mice with the Simultaneous Treatment of SSM and Cell Transplantation



S. S. M. 注射 60 日前後で Fig. 15 のように個々の胃癌細胞をとりまく膠原線維, コラーゲンの形成と増殖が細胞間に見られた. このコラーゲン産生は遠隔, または近隣の毛細血管に由来するものの他, 癌細胞の浸潤増殖している宿主の細胞外基質 (extracellular matrix), 破損基質を素材として合成したと思われるコラーゲンの増殖も見られた. この時期では, リンパ球, マクロファージの遊出はほとんどみられない. 80 日以上経過すると移植増大した腫瘍は癒痕化へすすみ (Fig. 16), コラーゲンは増殖しつつある癌細胞間にビマン性に増殖, 癌巣内へ侵入するもの, 遂には癌細胞の周囲を取りまき,

S. S. M. 注射の継続と共に, 著明なビマン性のコラーゲン増殖による癒痕化が見られた (Fig. 17). この場合も癌細胞周辺にはリンパ球の集積, マクロファージはほとんど見られない. 一部の移植癌細胞は取りかこまれたコラーゲン増殖により, 硝子化した結核結節に似た結節状の癒痕となった (Fig. 18).

対照群では移植癌細胞の数によって米粒大腫瘍形成後, エンドウ大または拇指頭大の腫瘍を

形成した (Fig. 11).

コラーゲン増殖は対照群でも見られるが S. S. M. 投与群に比して弱い. (Fig. 19) 対照群でも生着した移植癌の周囲には著明なリンパ球, マクロファージの遊出は見られなかった. S. S. M. 投与群で注目すべきことは腫瘍の増大をみながらも表のごとく延命効果がみられると共に, マウスは極めて活動的に動

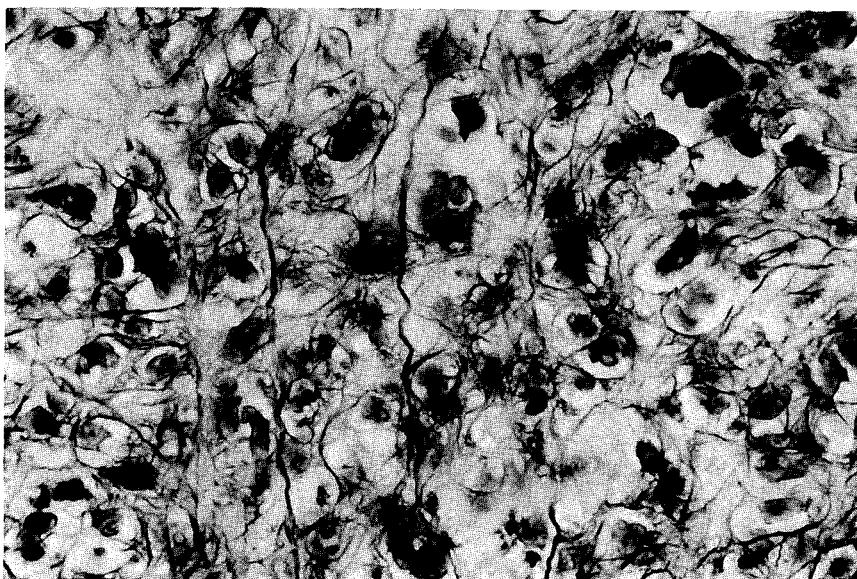


Fig. 15. Collagen was formed and proliferated, surrounding individual HGC cells about 40 days after SSM treatment. No macrophages and lymphocytes are seen. PAP stain. 20×10



Fig. 16. Collagen fiber proliferation attacking cancer cells. Simultaneous injections of SSM and HGC (2×10^7 cells) for 70 days. Balb/c nu-nu. PAP stain. 20×10

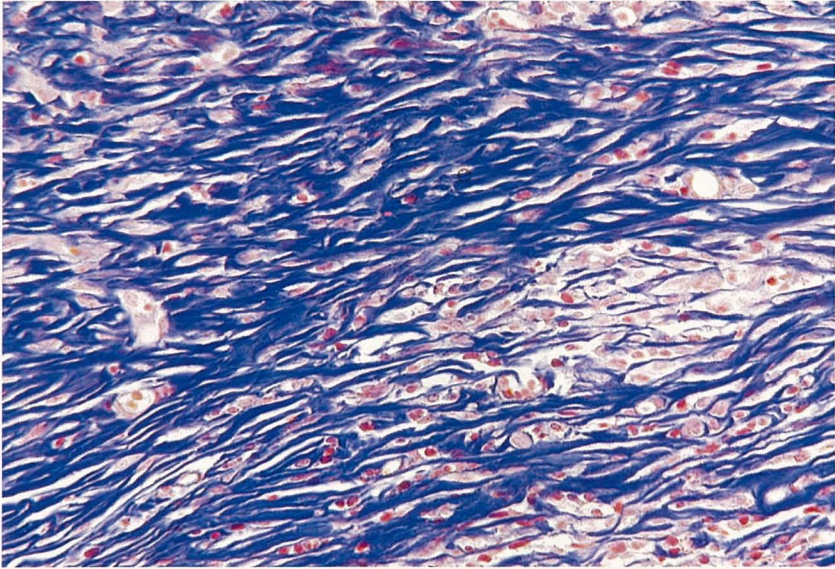


Fig. 17. Collagen proliferating diffusely among the growing HGC cells. Lymphocytes were sparse. 90 days of SSM treatment. Mallory stain. 20×10

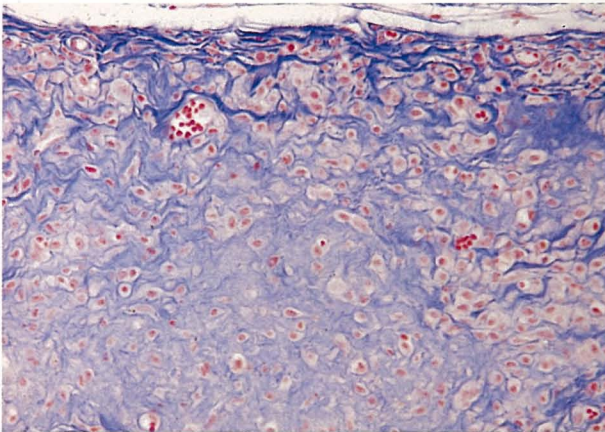


Fig. 18. Cancer cells form a nodular cicatrix resembling hyalinized tuberculous nodules. Xenograft of HGC (3×10^6). 132 days of SSM-A treatment. Mallory stain. 20×10

きまわったことは印象的であった。

ヒト肺癌細胞 (HLC) (Fig. 10) の移植実験群：

胃癌細胞よりも生着は強く、 3×10^6 、 6×10^6 を移植すると 100% の固型癌 (xenograft) を形成し、エンドウ大、拇指頭大、ケイラン大の

腫瘍を形成した (Fig. 13)。興味あることは、肺癌の場合、胃癌細胞に比して移植癌は腺管構造を形成し、定型的な腺癌で、癌間質の増殖は未分化の胃癌細胞に見られたような個々の癌細胞間隙に侵入することなく、腺管構造に沿って小葉状に取りまき、コラーゲン増殖もルーズであった。したがって、腫瘍の S. S. M. 投与による完全消失は見られなかったが、この S. S. M. 連続注射の実験で最も重要な所見は、癌腫の増大にかかわらず、S. S. M. 投与を続けていくと腫瘍表面に壊死と潰瘍を形成し、次いでこの壊死巣は深部におよび膠原化がすすみ、ニカワのよう

に固くなり、癌増殖は腫瘍の付着部分にわずかに限局して増殖するか、瘢痕化を来した (Fig. 14)。中には、癌腫瘍の膠様化の部分(ミラー状)が脱落した。この所見は S. S. M. 注射を続けている第Ⅲ症例の乳癌患者にも観察されたので後述する (Fig. 7, 8)。

潰瘍形成は移植マードの無処理対照群にもみ

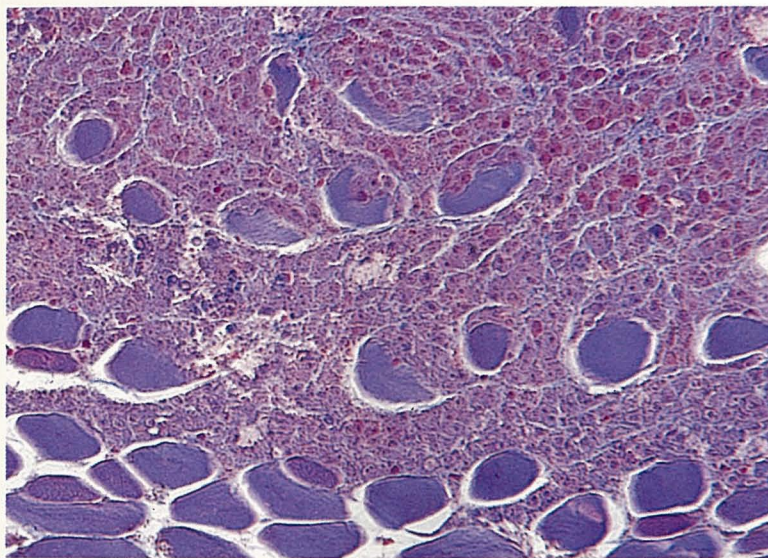


Fig. 19. Transplanted HGC tumor (6×10^6) with PBS treatment. Collagen proliferated less distinctly and cancer cells infiltrated to the soft tissue in the control group. 80 days, H. E. 20×10

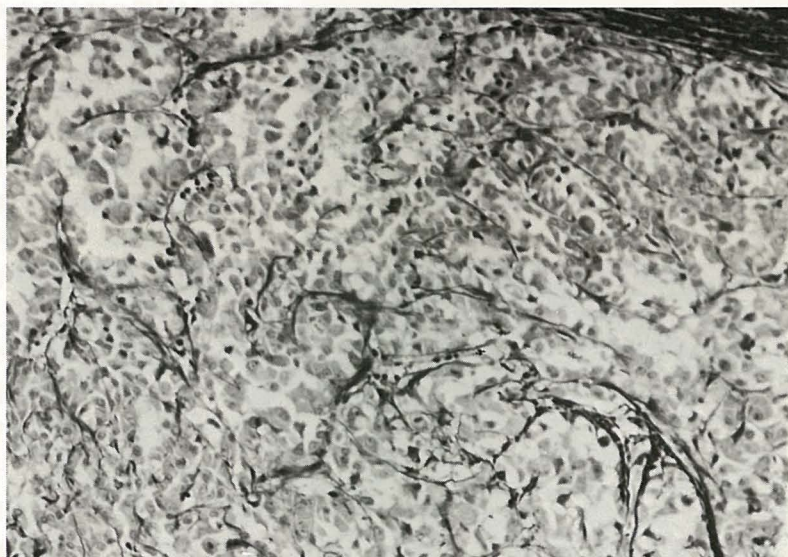


Fig. 20. Xenograft of HLC (6×10^6) in a nude mouse (δ). The response and proliferation of collagen fibers shows lobular pattern against HLC proliferation. Thirty days after transplantation without SSM treatment (control mouse). PAP stain. 20×10

られたが、S. S. M. 投与群に比して著明でなく、膠原化の傾向も弱く (Fig 20)、表在性で延命効果は S. S. M. 注射群に比べると期待できなかつた。

なお、S. S. M. 投与群では、癌細胞の浸潤、

増殖のために破壊された生体組織の壊死巣で破壊、融解された基質を素材として、針状、または薄膜状のコラーゲン合成が起こり、修復機転の促進がみられた。

さらに興味あることは、ヌードマウス担癌体

の脾細胞および肺癌細胞で感作免疫した正常マウス (Balb/c thymic mouse) の胸腺細胞, 脾細胞 (-90°C で凍結保存したもの) を 1×10^5 , S. S. M. 投与とともに皮下注射を続けると, 腫瘍は著明な縮小, または癒痕化が促進された。肺癌の場合, 胃癌に比して, S. S. M.-A の濃度では皮下注射での腫瘍縮小は胃癌ほど著効がなかったが, スードマウスに二次的に免疫

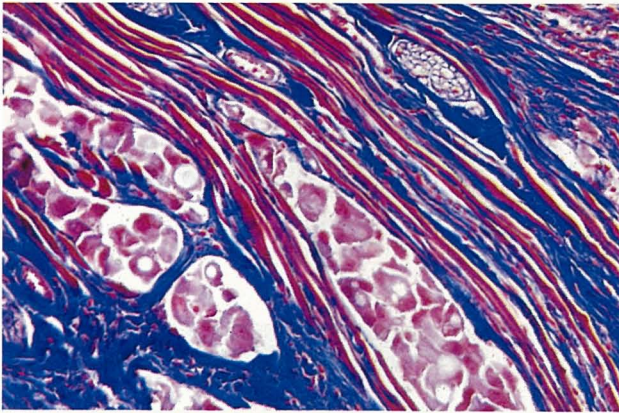


Fig. 21. When immune splenic cells were added to the HLC tumor (3×10^6), stromal collagen proliferated more distinctly than with SSM-A alone. 70 days. Mallory stain. 20×10

細胞を移入することにより, **Fig. 21** のように癌を取りまくコラーゲン増殖はさらに著明となり, 輪状または結節状に癌細胞を取りまき, 遂には癌細胞の完全な「封じ込め」と癒痕化がみられた。したがって, 肺癌細胞の移植実験から得られたことは, S. S. M. 投与のみでは腺癌の完全消失は見られないが, 癌腫は増大しながらも, 長期の S. S. M.-A 投与 (約5カ月) を続けることにより癌塊は, 遂には膠様化, 癒痕化を来した (**Fig. 22**)。対照スードマウスでは癌腫は増大し, 表在性のわずかな潰瘍と膠様化を見ることがあるが, S. S. M.-A 注射に見られるような深部への癒痕化は見られなかった。延命効果も **Table 2** のようにほとんど見られなかった。

Table 2. に示すように, HLC 移植癌で 3×10^6 個の植え込みで S. S. M.-A 注射群では癒痕化を来し消失した例は 0%, 治癒傾向 64%, 無効 37% で, 6×10^6 個の植え込みで癒痕化 10%, 治癒傾向 40%, 無効 50% であった。それに反して無処理対照群はほとんど腫瘍

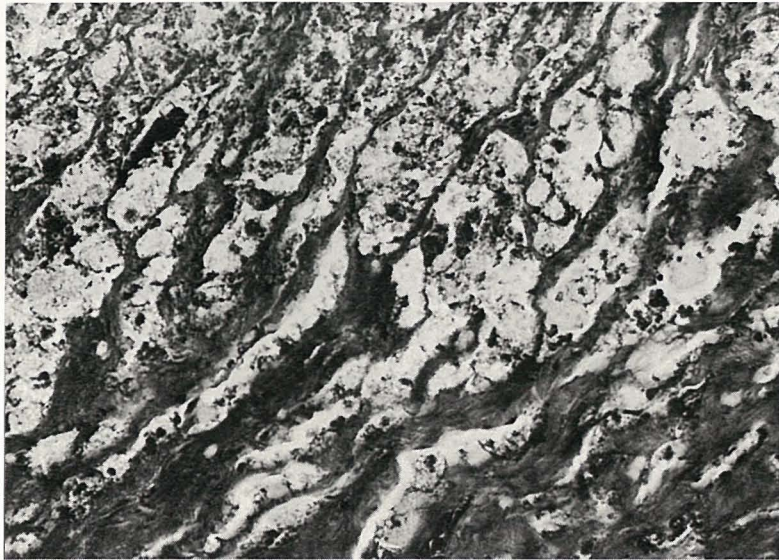


Fig. 22. Cicatrization and collagen proliferation from the cancer-associated stromal tissue which confines the HLC cancer. 150 days. Mallory stain. 40×10




Fig. 23. Eel-like collagen proliferated and became entangled with cancer cells following SSM treatment with transplantation of HGC simultaneously. No lymphocytes were observed. Mallory stain. 40×10

の癒痕化への傾向、縮小は皆無であった。また 1×10^7 個以上の植え込みでは癒痕化への傾向は25%見られるが完全な癒痕化は皆無であり、無効例は75%と高率であり植え込み数が多い程 S. S. M.-A 投与の効果も減少することを示した。これに反して、S. S. M.-A 投与と免疫脾細胞を同時注射した場合、100%に近い腫瘍の癒痕化を来し、免疫脾細胞の方が免疫胸腺細胞よりも更に効果的であった。これに反して、癌免疫血清は期待に反して効果弱く、癌縮小には細胞免疫の方がコラーゲン増殖の点から見ても効果的であった。

癌細胞 (HGC, HLC) 移植と同時に S. S. M. 投与を開始した場合 (Table. 3):

HGC および HLC を 3×10^6 , 6×10^6 , 1×10^7 を皮下移植し、同時に S. S. M.-A 皮下注射を開始した。両者とも、マウスへの癌細胞の生着が低下し、コラーゲン増殖の出現も早まり、癌増殖の遅延がみられた。特に、胃癌細胞移植の場合は HLC に比し生着が低下した。癌移植後1カ月で癌細胞の生着をみなかった胃癌細胞の移植巣には血管由来と思われるウナギのようなコラーゲンが結節状に癌細胞に纏絡していた

(Fig. 23)。周囲にはリンパ球はほとんどみられなかった。このことについては詳しく後述するが、S. S. M. の生体内における抗癌機序としての基本組織像として重要である。今日、癌増殖への抑制効果として、リンパ球の集積やマクロファージが考えられているが、無限に増殖を続ける癌に対しては生体内でのコラーゲンの反応と増殖はヌードマウス (T-細胞欠除) の実験に見られるように癌の進行に対する生体防禦の第一線にあることを示唆していた。

考 察

癌の浸潤、増殖に伴い、癌巣を蜂窩状または小葉状にとりまく癌間質については、古くから知られており、癌の組織診断上の手がかりとなっていることはあらためて言うまでもない。しかし、この癌間質については、ほとんど詳しい研究もなく、最近になってようやく注目されてきた。緒方³³⁾³⁴⁾ 吉井²³⁾²⁴⁾ 等は丸山ワクチンがこの癌間質の増殖を促進している所見を示唆し、緒方³³⁾ はつとに、癌間質の重要性を指摘した。今回の丸山ワクチン研究をモデルとし

て、この間質結合組織を中心とするコラーゲン増殖は癌の増殖と浸潤にたち向かう、生体の極めて重要な防禦反応であることを教えてくれた。癌細胞の暴力的な生体破壊や攻撃にたち向かうささやかな生体の防禦機転の一つであることをも教えてくれた。すなわち、癌の発生と、次いで起こる癌細胞の浸潤、増殖の場合、癌細胞の増殖に反応するこの間質増殖も、そのままでは癌の進行に打ち勝つまでの増殖には至らない。

化学療法剤は、この癌細胞を極めて速攻的にかつ、直接的に、殺癌作用を発揮し、白血病細胞等には著効を奏するが、ひるがえって、血液細胞以外の体細胞由来の癌を考えると、この殺癌効果を癌細胞に与える投与量は、残念ながら、生体の免疫担当細胞をはじめ、広く生体の健康組織、特に著者の強調する生体の間質細胞へも多大な傷害を及ぼし、制癌剤により生体は著しく衰弱することは癌の化学療法の弱点である。今回の研究で、S.S.M.の作用は、癌細胞への直接的な殺細胞作用はなかったが、全身に分布する莫大な基質、間質からの破壊部の修復、特に、血管系を中心とする好銀線維 (reticulin 等) からコラーゲン線維 (Masson, Mallory 染色陽性) への成熟と増殖を中心に、癌細胞の浸潤により破壊された間質の組織、細胞外基質をも素材として、コラーゲンの生合成を促進した。副作用のない S.S.M. 連続注射により、遂には、このコラーゲンの増殖は癌増殖を封殺すること、さらには、癌細胞の血管内侵入を阻止することを見出した。すなわち、血管内に浸入した癌細胞も血管壁よりのコラーゲンの著明な反応と増殖により、器質化されて、そのまま封じ込まれている所見にしばしば遭遇した (Fig. 17, 18, 21, 22, 23)。また、S.S.M. は長期使用すればするほど効力を発揮し、コラーゲン増殖を促進、増強し、癌破壊局所の修復を促進した。特に、このことは臨床治験Ⅱ例の乳癌患者にも見られ、難治の癌性潰瘍の治癒は、極めて重要な所見で、この事実を物語った (Fig. 1, 2)。

S. S. M. の生物学的活性に関して今日まで、荒廃したリンパ球賦活²⁰⁾²⁵⁾ インターフェロン産生¹⁹⁾ を促進することが知られているが、臨床治験例Ⅱ, Ⅲに示す乳癌治験例の癌縮小、癌性潰瘍の治癒部には、リンパ球浸潤はみられないか少なく、基底膜、間質の小血管、筋線維を中心に癌破壊部よりのコラーゲンの増殖が起こり、このため浸潤した癌細胞の萎縮、消失が見られたことは将来癌治療への新しい発想を示唆した。乳癌は、しばしば、免疫細胞の関与がなくても、ホルモン調節下で線維増殖は左右されるもので、必ずしも S. S. M. の抗癌効果は免疫条件のみに支配されないと考えている。したがって、乳癌のホルモン治療 (ステロイドを除く) と S. S. M. 投与は 推奨すべきと考えている。

これらの生検、剖検例 (続報) の所見から得られた知見に基づき、教室で継代維持しているヒト由来の癌細胞として、人癌の代表的な癌細胞として、胃癌、肺癌細胞のそれぞれ一型の培養株細胞を用いて実験を行った。試験管内培養実験でも、癌細胞は S. S. M. による直接的な傷害をうけないが、正常リンパ球 (胎児よりの胸腺細胞) との混合培養で S. S. M. 添加により大部分のリンパ球細胞が癌細胞に接着した。このことは S. S. M. が癌細胞とリンパ球とのリセプター的な役割をしているか否かは重要な課題であるので、今後検討する。この際、癌細胞への傷害作用も軽度に見られたが、リンパ球のみの (S. S. M. を含まない) 混合培養時との癌細胞傷害作用には有意差は見られなかったので著者は S. S. M. によるリンパ球の活性化による癌細胞傷害は少ないものと考えている。もし、発生した癌細胞が特異的抗原性を発揮して、この刺激に反応したリンパ球 (免疫リンパ球) が存在する場合は、癌細胞へのリンパ球の接着によって、極めて強い殺細胞性を発揮するのではないかと考えるが、癌の抗原性は極めて弱いので期待は少ないように思う。乳癌の治験例で、リンパ球はほとんど関与していないので、この意味からも元来、T-細胞を欠除する

ヌードマウスへの胃癌、肺癌細胞への移植実験から得られた S. S. M. の抗癌効果は、マウスでも、全身に分布するコラーゲンの癌細胞に対する反応と増殖が極めて重要で、コラーゲン増殖と S. S. M. は密接な関連をもっていることを知ることができた。実験に使用した移植癌細胞は 3×10^6 , 6×10^6 , 1×10^7 でヌードマウスは 100%に近い生着と増大を示した。移植後、米粒大の腫瘍の出現をみて S. S. M. 投与を開始した場合の S. S. M.-A のコラーゲン増殖による抑制効果は、腺癌である肺癌への制癌作用よりも、未分化癌である胃癌への制癌効果の方がむしろすぐれていた。胃癌細胞は肺癌より異型性の強い未分化癌であるが、移植後の組織像も未分化で、腺管構造はみられなく、個々の大小不同の癌細胞がピマン性に浸潤、増殖した。これに伴う、マウス宿主の間質反応も肺癌よりは強かった。S. S. M.-A 注射でコラーゲンの増殖は2カ月頃より細胞周囲に出現し、増殖を開始し、個々の胃癌細胞を格子状に取りまいてきた (Fig. 15, 16)。この格子状の好銀線維は遠隔の血管壁よりの好銀線維 (reticulin) が伸長して箒状にとりまくもの、癌の浸潤巣に近く分布している小血管、毛細血管壁のコラーゲンはもちろんのこと、癌浸潤のみられる筋線維をはじめ神経線維も加わり、S. S. M. 投与期間の長いものほど顕著で、コラーゲンの成熟により、癌細胞は結節状の癍痕化を起こした。すなわち、癌巣は結核結節の治療機転に酷似し、結節状の癍痕となり増殖が停止した (Fig. 18)。なお、移植対照群の無処理または P. B. S. 注射でもコラーゲンの増殖は見られるが、S. S. M. 投与群にくらべれば少なく、腫瘍の増大を抑制することはできなかった。

興味あることは、HLC, HGC の移植では 100% の生着がわかっているのに、癌移植と同時に S. S. M. 注射を行った胃癌では、Table 3 に示すように腫瘍生着率は 10% に激減し、癌細胞をコラーゲンが纏絡し、癌細胞の増殖は阻止され、変性壊死におちいり、生着が妨げられた (Fig. 23)。この場合、コラーゲンの反応と増

殖については、これを調節するマクロファージ、リンパ球が介在しなくても癌細胞そのものの性状に依存することがわかったが後述する (本実験3年後の HGC 生着と腫瘍増大には 2×10^7 細胞数移植を必要とする)。

肺癌細胞の移植組織像は腺癌で、コラーゲン増殖は腺管構造の周辺をとりまき、胃癌でみられたような個々の癌細胞を取りまく傾向は少ない。したがって、間質増殖は小葉状に見られるので、癌増殖の抑制も胃癌に比し弱かった。しかし、癌の増大にもかかわらず長期 S. S. M. 注射を続けると、表面は潰瘍と著明な膠原化 (かさぶた) が起こり、癌細胞も壊死におちいり、ニカワ化した塊状となり、著しい延命効果がみられた (Fig. 14)。移植癌の潰瘍形成と膠原化は S. S. M. 無処理の対照の担癌マウスにも少数のものにみられるが、明らかに範囲は狭く、表層性で、腫瘍は増大した (Fig. 13)。これに反して S. S. M. 注射の肺癌の移植癌ではこのように腫瘍は増大しながら、遂にはニカワのような癍痕塊となるが、S. S. M.-A 単独投与のみでは肺癌の縮小と消失はみられなかった。そこで腫瘍形成後、S. S. M. 投与と共に担癌ヌードマウスの脾細胞あるいは肺癌細胞で免疫した正常マウス (Balb/c thymic mouse) の胸腺、脾細胞の併用注射を行ったところ、脾細胞の投入によって著しく間質増殖を促進し、多くの場合、癌腫増大の抑制と、癍痕化への促進が強くみられた。Fig. 21 のように S. S. M.-A 単独注射よりもさらに著明なる間質のコラーゲン増殖による癌の封殺がみられた。

以上の実験より S. S. M. の抗癌作用は癌細胞に直接の傷害を起こさないが、癌間質のコラーゲン増殖を促進して、癌細胞の増殖を阻止し、さらに封じ込めることがわかった。また、このコラーゲン増殖は脾細胞、特に N·K 細胞、マクロファージの関与により、さらに促進されるものと考えられる。したがって、S. S. M. の抗癌作用の病理学的な観点からの基本作用の一つは間質および間葉系の賦活化とコラーゲンの増殖で、このコラーゲン増殖の由来としては

全身に分布する間質細胞が関与するが、なかでも、毛細血管、小血管、筋線維、神経線維を主体に、あらゆる線維成分が参加し、癌により変性壊死におちいった細胞外基質もコラーゲン合成の素材として役立つ、癌封じ込めの膠原化に役立つものと考えられる。

乳癌患者の S. S. M. 単独投与により癌性潰瘍の治療し得ることは極めて注目すべきことであり、癌の縮小、延命効果、または活力を保持している末期癌患者の臨床知見に基づいて、T-細胞欠除のヌードマウスを使用して実験研究に着手し、丸山ワクチンの抗癌効果の重要な役割の一つは癌の種類に依存する間質細胞をはじめ、癌細胞自らのコラーゲンの生合成と増殖をも促進することで、N·K 細胞、マクロファージの出現による免疫の基盤によっては、さらに著明な増殖が促進されることがわかった。このコラーゲンの成熟と増殖によって遂には癌細胞の封じ込めが進み、転移の抑制に役立つものと考えられる。

この S. S. M. を使用したモデル実験で、癌の生体防禦機転としては全身に分布する間質細胞、特に線維芽細胞、線維細胞、内皮細胞は癌の進展の抑制に関する限り、生体にとっては、免疫リンパ球、マクロファージ以上に重要な細胞であることは著者の早くから指摘するところであり、²⁷⁾ 組織培養でも毎常旺盛な線維芽細胞の増殖が観察されることから、生体内での本細胞の役割は無視できないことを、あらためて提言しておきたい。

最後に S. S. M. が間質結合組織増殖を促進している病理所見は、つとに吉井ら²³⁾²⁴⁾の指摘するところであるが、この重要所見に気づきながら本格的な研究に着手することなく、研究半ばで米国キャンサス大学の免疫学会招聘での壇上で急逝された吉井教授の死は、惜しみても余りあることである。緒方知三郎³³⁾もこの吉井の所見を重視し、「私も見せてもらったが、吉井教授の診断は丸山ワクチンが、まず癌腫組織のうち生理的な結合組織よりなる癌基質に、強度の滲出性炎を催起せしめ、このアレルギー性変

化によって、癌窩内の癌細胞群(癌胞巣)を死滅せしめるものと推定された。なお、慢性的なリンパ細胞滲潤のある結合組織の増殖が認められたが、それが丸山ワクチン注射前から起こっていた自然治癒の組織変化と見なすべきものか否か決定し難いところがあった。」さらに「私が丸山ワクチンをもって最良の制癌剤なりとするゆえんは、なんらの副作用をも起こすことなくして、優良なる治療効果を現すというような、表面的な理由によるものではない。……発癌後はホルモンによる間葉強化療法とともに丸山ワクチンに認め得たとき、結合組織に癌細胞にのみ被害を与え得る免疫反応(組織免疫)を出現せしめ得るワクチンの注射を行うこと(免疫による間葉強化療法)、これが私の理想に合致させる対策である(間葉二重強化療法)」といわれ、最後に「単なる私の私見を基礎とした独断的な主張となる危険を抱くことと考えるので、これから述べるところについては諸兄の高邁な医学知識をもって判断し、御教示願いたいと思う。」と死前19日、病床で口述され、遺稿となった(昭和48年)。

しかし、その後10年間、この丸山ワクチンの制癌効果についての結合組織増殖論はむしろ珍説と考えられ一顧だにされていない。

著者は子宮癌屍の一枚の病理組織標本から数年間、着手している癌細胞とリンパ球の問題から丸山ワクチンの生物学的活性の研究に心ひかれるようになり、研究は現在、リンパ球よりもむしろ癌とコラーゲン増殖の問題に発展していった。

この時、N氏から緒方知三郎先生の第18回唾液腺シンポジウム別冊、御遺稿、「発癌の実相の正しい把握とこれに適合する治療対策」の別冊を知らされたのである。あらためて先生の病理形態学の御洞察の深さを知るとともに著者の研究の進展を勇気づけられた。

謝 辞

貴重な S. S. M. 治験例を提供していただいた岡山労災病院外科 古本雅彦、石原弘道、津田昭次、原田英樹、間野正之諸先生、および臨床病理 樋口修三技官に深

謝致します。

組織培養では川崎医科大学 組織培養免疫センター 藤井陽子、顕微鏡写真では北昭子研究技術員の御協力を感謝します。

組織標本作製には本学組織電子顕微鏡センター 吉田陽子、若林かずみ、実験病理 土田由美子研究補助

員、ヌードマウス供給は本学動物飼育センター 北徳飼育主任の御援助を受けたことを感謝致します。

S. S. M. を御恵送いただいた日本医科大学ワクチン研究施設に陳謝します。

なお研究費の一部は川崎医科大学プロジェクト研究費 58-207 の支援を受けたことを感謝します。

文 献

- 1) 小島 寛, 末包孝広, 村上幸利, 丹羽誠一, 岡平 明, 櫛田秀雄: 人型結核菌体熱水抽出物質に関する研究 (第1報) 多糖成分の化学構造. 薬学雑誌 101: 713-712, 1981
- 2) 丸山千里: 結核ワクチン (結核菌体抽出物質) による皮膚結核症の治療に関する研究. 日皮会誌 74: 139-180, 1964
- 3) 丸山千里: 結核菌体抽出物質による悪性腫瘍の治療について. 日皮会誌 76: 399-404, 1966
- 4) Maruyama, C.: On the treatment of malignant tumors with an extract from tubercle bacilli (Maruyama Vaccine) with the summary and some illustrations of the clinical results in 1965-1971. Research Institute of Vaccine Therapy for Tumors and Infectious Diseases, Tokyo, Nippon Medical School, 1973. pp. 1-68
- 5) Mathé, G., Amiel, J. R., Schwarzenberg, L., Schneider, M., Cattani, A., Schlymberger, J. R., Hayat, M. and de Vassal, F.: Demonstration de l'efficacité de l'immunothérapie active dans la leucémie aigüe lymphoblastique humaine. Rev. Franc. etudes clin. et biol. 13: 454-459, 1968
- 6) Mathé, G.: Immunological approaches of leukaemia treatment. Ann. Inst. Pasteur Paris 122: 855-881, 1972
- 7) Bluming, A. Z., Vogel, C. L., Ziegler, J. L., Mody, N. and Kamyra, G.: Immunological effects of BCG in patient with malignant melanoma. A comparison of two modes of administration, 1971. Ann. intern. Med. 76: 405, 1972
- 8) Yamamura, Y., Azuma, I., Taniyama, T. and Hirao, G.: Host defence against cancer and its potentiation. ed. by Mizuno, D. et al. Univ. of Tokyo Press, 1975, p. 421
- 9) Yamamura, Y., Kitagawa, M. and Azuma, I. ed.: Cancer immunotherapy and its immunological basis. In Gann Monograph Cancer Res. vol. 21: I. Japan Scientific Society Press, 1978, p. 21
- 10) 東 市郎, 山村雄一: 癌の免疫療法 (BCG を中心に). 日本医師会医学講座 445-455, 1976
- 11) 藤田敬四郎, 飯田和美, 後藤博一, 平井敏之, 丸山千里: 人型結核菌体抽出物質による悪性腫瘍の治療成績—生存期間からみた考察—日本医事新報 2768: 26-29, 1977
- 12) 平井敏之, 藤田敬四郎, 後藤博一, 仲地紀良, 丸山千里: 原発性脳腫瘍の治療に応用された丸山ワクチンの成績. 日本医事新報 2853: 21-24, 1978
- 13) 岩城弘子, 大竹 稔, 飯田和美: 丸山ワクチンを使用し長期生存 (3年以上) した転移性肝癌 60 例について. 日医大誌 49: 134-140, 1982
- 14) 中里博昭, 小池明彦, 市橋秀仁: 進行胃癌に対する人型結核菌体抽出物質の臨床比較対照研究—東海地区共同研究— (第1報). 最新外科 1: 97-106, 1976
- 15) 鈴木直今, 小藤田和郎, 奥田邦雄, 丹羽有一: S. S. M. 療法が有効であったと考えられる肝細胞癌の1例: Natural Killer Cell 活性の変化と治療効果との関係. 癌の臨床 27: 67-70, 1981
- 16) 高知床志: 卵巣癌手術後陰部癌再発例に肺転移を認めた症例と, 播種性癌性腹膜炎を伴った末期癌に S. S. M. (丸山ワクチン) を長期使用した治験例について. 新薬と臨床 27: 153-159, 1978

- 17) 倉 禎二, 高屋善章, 大島 博, 横倉稔明, 金子 仁: 胃癌患者に対する丸山ワクチンの長期内視鏡的局所注射療法の経験. *Proress of Digestive Endoscopy* 13: 124—238, 1978
- 18) 有森 茂, 清水洋三, 渡辺克仁, 長尾忠美: 進行性末期胃癌(腺癌)の経過に与えられた S. S. M. の効果. *最新医学* 33: 1431—1436, 1978
- 19) Hayashi, Y., Ebina, T., Suzuki, F. and Ishida, N.: Interferon inducing activity of an immunotherapeutic anticancer agent S. S. M. prepared from mycobacterium tuberculosis strain Aoyama β . *Microbiol. Immunol.* 25: 305—316, 1981
- 20) 柳 忠道, 矢田純一: In Vitro および In Vivo における S. S. M. の免疫賦活効果について. *日癌治* 15: 972—979, 1980
- 21) 日沼州司, 鈴木隆二, 松井英夫, 熊谷勝男: S. S. M. によるマウス細胞の活性化とその機構. 第39回日本癌学会, 1980
- 22) 佐藤 博: ラット腹水肝癌に対する人型結核菌体抽出物質(丸山ワクチン, S. S. M.)の抗腫瘍作用. *癌と化学療法* 5: 65—68, 1978
- 23) 藤田敬四郎, 吉井隆博, 水谷勇夫ら: 動物移植癌に対する「丸山ワクチン」(S. S. M.)の効果. *基礎と臨床* 11: 37—44, 1977
- 24) 菅又昌雄, 吉井隆博: 癌に対する丸山ワクチンの効果に関する実験的研究. 第16回日本癌治療学会, 1978
- 25) 山倉徹也, 高橋清美, 新保敏和, 大塚幸雄: ヒト型結核菌体抽出物質(S. S. M.)のヒトリンパ球機能に与える影響. *日癌治* 16: 447—452, 1981
- 26) Kimoto, T., Ueki, A. and Nishitani, K.: Phagocytosis of lymphoblastoid cells and cell destruction of human malignant tumor cells. *Acta Pathol. Jpn.* 25: 99—114, 1975
- 27) 木本哲夫, 横村英一, 高田為行, 多田広詞, 田中明輔, 妹尾左知丸: 腫瘍細胞の細胞認識と貪食. *細胞生物シンポ* 23. 東京, 丸善. 1972, pp. 241—250
- 28) 木本哲夫: 組織培養による人癌の研究—ヒト悪性腫瘍細胞とリンパ球相互作用に就て—*川崎医学会誌* 1: 1—10, 1975
- 29) 木本哲夫: 組織培養と人癌研究への応用(招請講演). *西日本泌尿器科* 41: 1—17, 1979
- 30) Akagi, T. and Kimoto, T.: Human cell line (HGC) delivered from the metastatic lymph node of gastric cancer. *Acta Med. Okayama* 30: 215—217, 1976
- 31) Akagi, T. Kimoto, T.: Establishment and characteristics cell line of human lung adenocarcinoma cell line. *Gann* 67: 483—492, 1976
- 32) Minowada, G., Ohnuma, T. and Moore, G. E.: Rosette-forming human lymphoid cell lines. I. Establishment and evidence for origin of thymus-derived lymphocytes. *JNCI* 49: 891—895, 1972
- 33) 緒方知三郎: 発癌の実相の正しい把握とこれに適合する治療対策. 第18回唾液腺シンポジウム: 1—16, 1973
- 34) 小林貞次: 緒方さんの論文, 緒方さんのガン研究, *毎日ライフ* 6: 100—104
- 35) 丸山千里: 結核菌体抽出物質(丸山ワクチン)によるガンの治療について. *日本医科大学附属病院ワクチン療法研究施設刊*. 1984, pp. 108